



ARTÍCULO ORIGINAL

Adenoma Pleomorfo De La Glándula Parótida Tratados Quirúrgicamente, Experiencia De 7 Años.

Pleomorphic adenoma of the parotid gland treated surgically, 7 years' experience.

Juan Guillermo Sánchez Acuña Cirugía Maxilofacial¹, Laura Elena Franco Garrocho², Jesús Everardo Ochoa Zavala²

1 Universidad de la Habana, Hospital Calixto García

2 Universidad Autónoma de Ciudad Juárez

Correspondencia: guillermo.sanchez@infomed.sld.cu

Recibido: 2019-03-13

Aceptado: 2019-04-13

RESUMEN.

Las lesiones neoplásicas corresponden a una de las entidades patológicas de las glándulas salivales más frecuentes, aproximadamente el 80% de tumores en glándulas salivales corresponden a la glándula parótida, de las cuales el 75 – 80 % son de características y comportamiento benignos¹, en España 90% de los tumores de glándulas salivales se reportan en parótida, en la república de Cuba existen múltiples reportes que coinciden con los datos mencionados donde predomina además el adenoma pleomorfo, 85% de estos, ocurren en las glándulas parótidas sin embargo en México no se tiene incidencia de tumoraciones parotídeas reportadas por lo que se tomara un período de 7 años correspondiente a noviembre del 2007 a octubre del 2014 en el Hospital General de Ciudad Juárez para abordar esta misma. En conclusión, la mayoría de los adenomas pleomorfos en parótida pueden ser tratados quirúrgicamente con buenos resultados.

Palabras Clave: Adenoma Pleomorfo, Glándula Parótida, Tumor Parotídeo, Glándulas Salivales

INTRODUCCIÓN

Las glándulas salivales consisten en tres pares de glándulas mayores: a) glándula parótida, b) glándula submandibular y c) glándula sublingual. Tanto las glándulas submaxilares y sublinguales llevan a cabo un tipo de secreción mixto, es decir tanto mucoso como seroso, en cambio la glándula parótida tiene un componente de secreción exclusivamente seroso. Además, están presente un gran número de glándulas salivales menores, aproximadamente de 500 - 1,000 repartidas en grupos por su localización: a) labiales, b) genianas, yugales o vestibulares, incluyendo dentro de estas las de la mucosa retromolar, c) palatinas y d) linguales, incluyendo en estas las glándulas de Blandin y Nuhn (región lingual anterior), las glándulas de Weber (región posterior y dorso de la base lingual), y glándulas de Von Ebner, (glándulas del dorso, "v" lingual y bordes laterales). Las

SUMMARY.

The neoplastic lesions correspond to one of the pathological entities of the most frequent salivary glands, approximately 80% of tumors in the salivary glands correspond to the parotid gland, of which 75-80% are of benign characteristics and behavior¹, in Spain 90 % of salivary gland tumors are reported in parotid, in the Republic of Cuba there are multiple reports that coincide with the aforementioned data where the pleomorphic adenoma also predominates, 85% of these, occur in the parotid glands, however in Mexico there is no incidence of parotid tumors reported by what will take a period of 7 years corresponding to November 2007 to October 2014 at the General Hospital of Ciudad Juarez to address it. In conclusion, most of the pleomorphic adenomas in the parotid can be treated surgically with good results.

Keywords: Pleomorphic adenoma, Parotid gland, Parotid tumor, Salivary glands

glándulas menores son de secreción mixta excepto las glándulas de Von Ebner que son serosa y en conjunto producen alrededor de solo el 5 – 10 % del total de gasto salival diario de una persona, que es de 1,000 a 1500 CC. establecido que la histología de un glioma es el del área de mayor grado. ⁽⁴⁾

Los múltiples padecimientos que afectan tanto a la glándula parótida como a las otras glándulas salivales mayores son de etiología heterogénea tales como obstructivos, traumáticos, infecciones por distintos microorganismos y neoplásicos los cuales, se dividen en benignos y malignos según sus características clínicas y comportamiento evolutivo. Los padecimientos neoplásicos benignos afectan las glándulas parótidas con mayor frecuencia aproximadamente el 80% de todos los tumores de glándulas salivales corresponden a la glándula parótida en Estados Unidos, de las cuales el 75 – 80 %

son de características y comportamiento benignos¹, en España la cifra es del 90% de todos los tumores de glándulas salivales afectan la glándula parótida, mientras que en Cuba el 85% de los adenomas pleomorfos corresponden a la glándula parótida. Estas cifras que indican una marcada mayor incidencia en la glándula parótida en distintas etnias raciales podría tener relación con su extensión al ser la mayor de las glándulas con un peso promedio de 25 g.², localizada lateral al músculo masetero en su porción anterior y se extiende hacia atrás al borde anterior del músculo esternocleidomastoideo, detrás del cubriendo el ángulo mandibular el oído en un plano subyacente con relación a la oreja, lo que da su origen etimológico al nombre de los vocablos griegos pará: 'al lado de' + to: 'oído, oreja'. La dermis yace lateralmente a la glándula y el espacio parafaríngeo se encuentra medial a esta. Se encuentra Encapsulada, dividida en dos lóbulos, superficial y profundo por las ramas del plexo intraparotídeo del nervio facial (PC VII). Tiene además dos capas de ganglios linfáticos de drenaje, una superficial debajo de la cápsula y una capa profunda dentro del parénquima.

Las manifestaciones clínicas de la mayoría de los tumores parotídeos benignos son masas indoloras de crecimiento lento, con mucha frecuencia en la cola de la glándula parótida alcanzando tamaños considerablemente grandes.

La citología por aspiración con aguja fina (CAAF) en estos tumores, a pesar de no ser tan sensible o específica como en otras neoplasias como las tiroideas, está indicada, además de ser útil para diferenciar los procesos malignos y benignos (fig. 2) Con una sensibilidad del 85%², tasa que aumenta al definir si la lesión se origina o no del tejido parotídeo. El rastreo por TCM y RMN puede ayudar a identificar tumores del lóbulo profundo si se justifica por los datos clínicos, es también de gran ayuda el apoyo con ultrasonido².

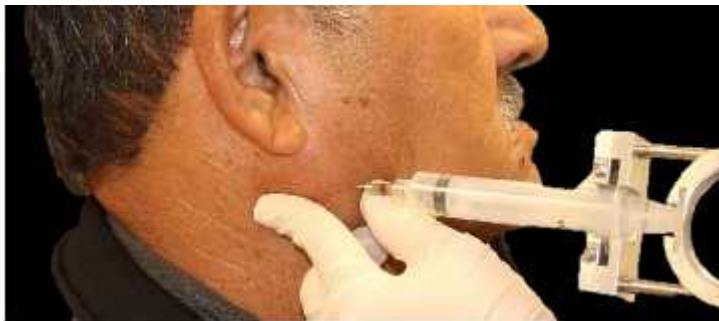

Figura 2.a. Toma de la Citología mediante la técnica de CAAF, la cual es una herramienta confiable de diagnóstico y fácil de realizar ya que requiere una habilidad mediana por parte del operador.

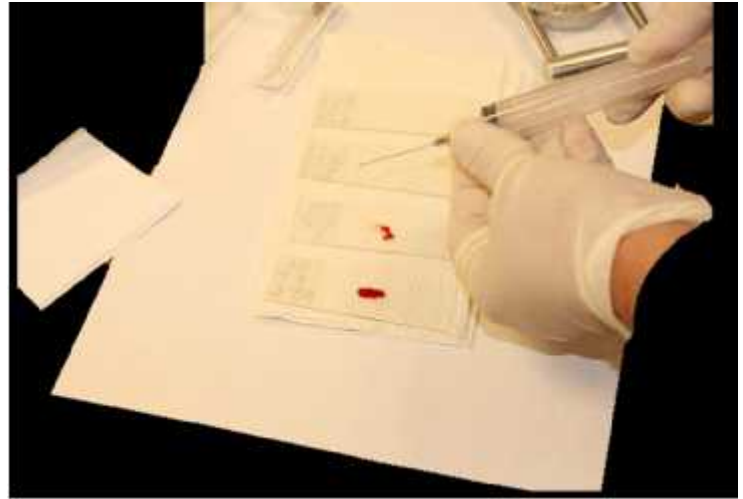


Figura 2. b. La muestra obtenida se coloca sobre varios portaobjetos, a fin de aprovechar al máximo el análisis de la citología si fijan y cubren para su posterior preparación y análisis bajo el Microscopio.

Para el diagnóstico diferencial, se debe de tener en cuenta siempre la posibilidad de la contraparte maligna, y prestar especial atención a los tumores recidivantes aun cuando anteriormente hayan sido identificados histopatológicamente como benignos. Las complicaciones de los adenomas pleomorfos son escasas e incluyen la transformación maligna a carcinoma ex- adenoma pleomorfo, aunque la transformación maligna es poco habitual en tumor de Warthin, adenomas monomorfos y otras neoplasias salivales benignas.

Las complicaciones de los adenomas pleomorfos son escasas e incluyen la transformación maligna a carcinoma ex- adenoma pleomorfo, aunque la transformación maligna es poco habitual en tumor de Warthin, adenomas monomorfos y otras neoplasias salivales benignas.

La resección completa asegura un pronóstico excelente, sin embargo, incrementa exponencialmente la recurrencia al encontrar bordes positivos bajo el microscopio. La escisión repetida supone aumento del riesgo de daño del nervio facial. Los tumores recurrentes son con frecuencia multinodulares, esta característica se atribuye a una resección de bordes inadecuados o, en el caso de tumor de Warthin a su multicentricidad.

La resección quirúrgica completa con bordes libres es el tratamiento recomendado en los tumores benignos de glándulas salivales. Toda la bibliografía y reportes a partir de 1830 coinciden en que, por lo regular, una parotidectomía superficial conservadora es decir con preservación del nervio facial es adecuada a menos que haya afección del lóbulo profundo donde se opta por una parotidectomía total conservadora. Los tumores que se extienden al espacio parafaríngeo requieren resección a través de una forma de acceso transcervical o transmandibular. La enucleación sola en neoplasias de la glándula parótida es inadecuada. El pronóstico es excelente con una buena técnica quirúrgica.

La última clasificación de la Organización Mundial de la Salud (OMS) de las tumoraciones benignas de las glándulas salivales incluye las siguientes lesiones:

- Adenoma pleomorfo
- Cistoadenoma papilar linfomatoso (tumor de Warthin)
- Lesión linfoepitelial benigna
- Oncocitoma
- Adenoma monomórfico

MATERIALES Y MÉTODOS

Se utilizaron 10 pacientes con tumoración parotídea, sin discriminación por lado o de género, contando con 5 pacientes del sexo femenino y 5 del sexo masculino de igual manera se incluyó una paciente ya intervenida de toma de biopsia hace 4 años en otra institución por otro cirujano. El promedio fue de 43 años de edad con un rango de 17 - 76 años, todos intervenidos en intervenidos en el mismo instituto, el Hospital General de Ciudad Juárez, llevados a cabo por el mismo Cirujano, Dr. Juan Guillermo Sánchez Acuña. Todos los casos fueron llevados a cabo bajo la misma técnica quirúrgica de parotidectomía total y subtotal conservador, todas con la técnica de abordaje mediante incisión tipo Blair modificada (fig.3), una combinación de las técnicas preauricular y retromandibular. Estos procedimientos se llevaron a cabo en un periodo de tiempo de 7 años correspondiente al 12 de noviembre del 2007 hasta el 28 de octubre del 2014. En todos los casos de obtuvo tomografía computada multicorte (TCM) con contraste como auxiliar de diagnóstico imagenológica, ningún paciente tenía antecedente de padecimiento renal, por lo que no hubo contraindicación para la herramienta diagnóstica mencionada, un paciente se presentó con antecedentes de hipertensión arterial sistémica, lo cual no fue contraindicación absoluta para el evento quirúrgico, todos se sometieron a protocolo previo de programación quirúrgico, 6 paciente (60%) fueron valorados por el servicio de medicina interna para valoración pre quirúrgica aun sin tener enfermedades de base, por tener 40 años o más.

TÉCNICA QUIRÚRGICA

Todos los casos se llevaron a cabo con una meticulosa técnica a partir de una incisión tipo "Blair Modificada" con sangrado mínimo,

en varios de los casos inclusive no contabilizable. se levantó cuidadosamente el colgajo y se realizó disección roma hasta localizar el conducto ósteo-cartilaginoso auditivo como referencia anatómica del tronco principal del nervio facial (PC VII) previo a internarse al espesor parotídeo y separar el lóbulo superficial del lóbulo profundo en la glándula, cuidando localizar y preservar el nervio auricular mayor, el cual es una rama constante antes de formarse el plexo nervioso y que se encarga de inervar y dar función al músculo auricular posterior y el haz occipital del músculo epicraneal.

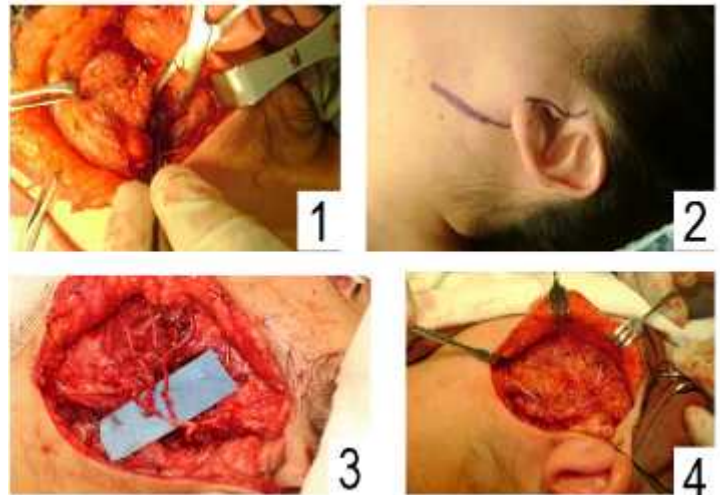


Figura 3.

1. Se marca la incisión tipo Blair modificada previo al procedimiento quirúrgico.
 2. Se localiza el tronco nervioso principal usando como referencia el conducto ósteo-cartilaginoso.
 3. Se localiza e identifica cuidadosamente el plexo nervioso intraparotídeo.
 4. una vez identificado se disecciona con cuidado para separar el lóbulo superficial de la glándula parótida.
- Una vez localizado el tronco principal del nervio facial se continúa con incisión roma inter-parotídea hasta lograr diseccionar por completo el lóbulo superficial del profundo, tratando siempre de preservar la cápsula íntegra para evitar recidivas. Debemos tener en cuenta que, en esta técnica, al realizar una parotidectomía subtotal conservadora en caso de presentar infiltración del lóbulo profundo evidente se debe proceder a la disección del mismo previa sección y ligadura de la arteria carótida externa.

RESULTADOS

Es importante mencionar que en el 100% de los casos se logró la preservación estructural de las ramas principales del nervio facial, así como su función en por lo menos 6 meses de control con todos los pacientes mínimo de 1 mes posterior a la cirugía en ninguno de los cuales se presentó lesión funcional en el nervio facial y solo en un solo de los casos se presentó una lesión recidivante a los 5 años de la intervención en el espacio parafaríngeo.

De los 10 casos tratados con tumoraciones parotídeas no se presentó predilección por género, solo 1 de todos los casos (10%) ya tenía diagnóstico establecido de adenoma pleomorfo al presentarse en el servicio, del total de casos el 90% es decir 9 casos se trataba de adenoma pleomorfo, el 10% es decir 1 paciente presentó tumor de Warthin.

Los resultados propuestos en este estudio coinciden con la incidencia de tumores benignos que afectan la glándula parótida en el mundo al ser el más común el adenoma pleomorfo y presentando un excelente pronóstico realizando escisión quirúrgica presentando sol o 1 caso (10%) de recidiva.

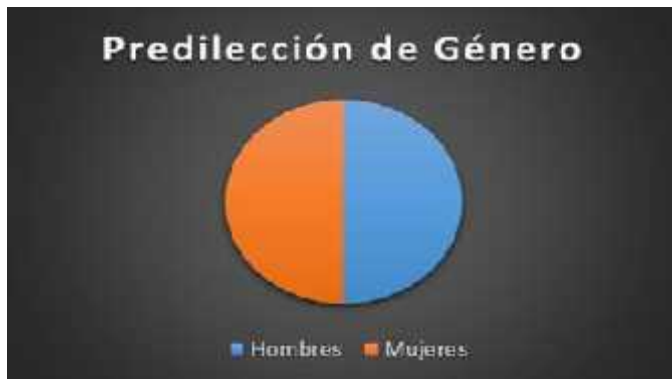

Fig. 1. El presente estudio no encontró predilección de género con una distribución de 50 -50

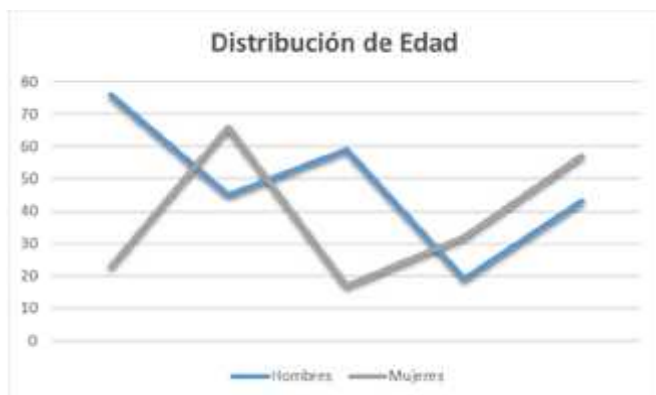
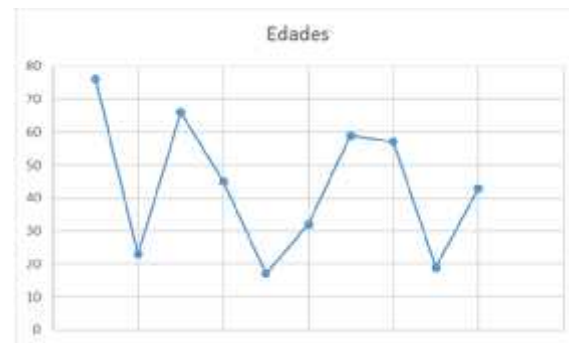


Fig. 2. Muestra la distribución de edad de nuestra muestra divididos por género.



Fig. 3. La muestra en nuestro estudio se acerca a los estudios alrededor del mundo colocando al adenoma pleomorfo como mayor incidente

Fig. 4. Distribución de edad de muestra completa



REFERENCIAS BIBLIOGRÁFICAS

1. Futran, N. D.; Parvathaneni, U.; Martins, R. G. & Laramore, G. E. Malignant Salivary Gland Tumors. In: Head And Neck Cancer: A Multidisciplinary Approach. Harrison, L. B.; Sessions, R. B. & Hong, W. K. (Eds). Philadelphia, Lippincott Williams & Wilkins, 2009. Pp. 589-610.
2. Lalwani AK. Diagnóstico Y Tratamiento En Otorrinolaringología – Cirugía De Cabeza Y Cuello, Mcgraw-Hill, 2 Ed. 2009; México D.F. P 294-322
3. Schünke, Schulte, Schumacher, Voll, Wesker. Prometheus Texto Y Atlas De Anatomía Cabeza Y Neuroanatomía. Tomo 3, P 78-9
4. Rolan NJ, Mcrae RD, Mccombe AW. Keys Topics In Otolaryngology And Head And Neck Surgery; 2°Ed. 2001; Oxford, UK. P 275-9
5. Velasco, I.; Salinas, F.; Aguilar, L.; Gallego, A.; Pastrían, J.; Fariña, R.; Soto, R.; Mebus, C. & Zurbuchen, A. Consideraciones Anatómicas En La Parotidectomía: Revisión De La Literatura A Propósito De Un Caso. INT. J. MORPHOL., 31(1):231-238, 2013.
6. Pérez Báez, Vladimir.: Adenoma Pleomorfo

- Gigante En Glándulas Salivales Mayores. Rev Haban Cienc Méd V.8 N.2 Ciudad De La Habana Abr.-Jun. 2009
7. Netter FH. ATLAS DE ANATOMÍA HUMANA, 5ed. ELSIEVER 2011; Barcelona, España. 5ed. P 115-7;122
8. Quiroz F; Tratado De Anatomía Humana, Tomo II, P 406-10
9. González JM, Et Al. Ubicación Anatómica De Las Glándulas Salivales Linguales O Glándulas Salivales Menores Presentes En La Lengua. Acta Odontol. Venez V.46 N.2 Caracas Jun. 2008
10. Gómez De Ferraris, María, Campos Antonio. Glándulas Salivares. Histología Y Embriología. Editorial Médica Panamericana. Madrid- España. 1999; Pp. 140- 146
11. Parsha R. Otorhinology Head And Neck Surgery, Clinical Reference Guide, P 73-7
12. Nikolaos Papadogeorgakis, Chris A. Skouteris, Anastassios I. Mylonas, Angelos P. Angelopoulos Superficial Parotidectomy: Technical Modifications Based On Tumour Characteristics Journal Of Cranio- Maxillofacial Surgery (2004) 32, 350–353 R2004 EUROPEAN ASSOCIATION FOR CRANIO- MAXILLOFACIAL SURGERY
13. Vázquez-Muñoz Ma, Elhendi-Halawa W, Caravaca-García A, Ruiz-Fito R, Rodríguez-Contreras D, RUIZ-MONDEJAR A. Parotidectomía: Revisión Bibliográfica Y Análisis De Nuestros Resultados En Los Últimos Seis Años. AN ORL MEX 2014;59:126-132.
14. Larheim Ta, Westesson PI; Maxillofacial Imaging SPRINGER-VERLAG BERLIN HEIDELBERG, GERMANY, 2006. P 250-3
15. Ellis E, Zide MF; Surgical Approches To The Facial Skeleton. 2° Ed. 2006, LIPPINCOTT ED., PHILADELPHIA, USA. P 185-212
16. Moore UJ; Principles Of Oral And Maxillofacial Surgery, 5° Ed, 2001, OXFORD, UK. P 241-50
17. M. Batori, G. Mariotta, G. Giovannone, G. Casella, M.C. Casella; Warthin's Tumor Of Parotid Gland: Treatment Of A Retroneural Lesion By Enucleation. European Review For Medical And Pharmacological Sciences. 2002; 6: 105-111
18. Touquet R, Mackenzie IJ, CARRUTH JAS. Management Of Parotid Pleomorphic Adenoma, The Problem Of Exposing Tumor Tissue At Operation. The Logical Pursuit Of Treatment Policies. BR J ORAL AND MAXILLOFAC SURG 1990; 28:404-8
19. Turnbull AD, Frazell EL. Multiple Tumors Of The Major Salivary Glands. AM J SURG 1969; 118:787-9.
20. Warnock, G. R. Papillary Cystadenoma Lymphomatosum (Warthin's Tumor). IN: SURGICAL PATHOLOGY OF THE SALIVARY GLANDS. ELLIS, G. L., AUCLAIR, P. L. & GNEPP, D. R. (EDS.). PHILADELPHIA, WB SAUNDERS, 1991. PP.187-201
21. Gómez De Ferraris M. E., Campos Muñoz A.: Histología Y Embriología Bucodental, 2° Ed., Madrid, Ed. Médica Panamericana, 2002
22. Terris, D. J.; Tuffo, K. M. & Fee, W. E. JR. Modified Facelift Incision For Parotidectomy. J. LARYNGOL OTOL., 108:5748,1994.
23. Riva A., Puxeddu R., Uras L., Loy F., Serreli S., TESTA RIVA F.: A High Resolution Sem Study Of Human Minor Salivary Glands. Eur J Morphol (2000); 38(4): 219-26
24. Severgnini M, Ferraris ME, Carranza M.: Nucleolar Organizer Regions (Nors) Evaluation Of Lingual Salivary Glands Of Chronic Alcoholics. J Oral Pathol Med (2002); 31: 585-9
25. Bagán J. V., Alapont L., Sanz C., Del Olmo J., Morcillo E., Cortijo J., Milian M. A., RODRIGO J. M.: Alteraciones Dentales Y Salivales En Los Pacientes Con Cirrosis Hepática: Estudio De 100 Casos. Med Clin (Barc) (1998); 11: 125-8
26. Bhatti MA, Piggot TA, Soames JV, Mc Lean NR. Chronic Non-Specific Parotid Sialadenitis. Br J Plast Surg 1998; 51(7): 517-21.
27. Wang, S. J. & Eisele, D. W. Parotidectomy - Anatomical Considerations. Clin. Anat, 25(1):12-8, 2012
28. P. Gete García, C. Almodóvar Álvarez, G. García Álvarez, M. I. Rodríguez Francos, F. Cerván Rubiales, P. Sangó Lamban. Tumores Parotideos: Correlación Entre La Punción Aspiración Con Aguja Fina Y Los Hallazgos Histopatológicos. Acta Otorrinolaringol Esp 2006; 57: 279-282
29. Whittle C, Capdeville F, Aguilar J, Niedmann JP, Castro A, Madrid A, Baldassare G. Punción Con Aguja Fina En Tumores De Glándulas Salivales. Rev Chil Radiol 2014; 20(3): 91-95
30. Hüseyin Akan, Levent Yıldız, Recep Ünal. Carcinoma Ex Pleomorphic Adenoma Of The Minor Salivary Gland With Pulmonary Metástasis. Diagn Interv Radiol 2008; 14:3-5
31. Schmidt R, Hall B, Wilson A, Layfield L. A Systematic Review And Meta-Analysis Of The Diagnostic Accuracy Of Fine Needle Aspiration Cytology For Parotid Gland Lesions. Am J Clin Pathol 2011; 136(1): 45-59
32. Mukunyadzi P. Review Of Fine-Needle Aspiration Cytology Of Salivary Gland Neoplasm, With Emphasis On Diferential Diagnosis. Am J Clin Pathol 2002; 118(Suppl): S100-S115
33. Luna MA. Pathology Of Tumors Of The Salivary Glands. En: Thawley, Panje, Batsakis And Lindberg (Eds.): Comprehensive Management Of Head And Neck Tumors Val. II. Saunders, Philadelphia 199