



Perforación cardíaca asociada a implante de marcapasos

Cardiac perforation associated with pacemaker implantation

Antonio Belaunde Clausell^{1*} <http://orcid.org/0000-0002-5602-0188>

Anabel Piloto Cruz¹ <https://orcid.org/0000-0003-2133-1821>

Eric Tamayo Suárez¹ <https://orcid.org/0000-0002-5120-4818>

¹Hospital Militar Central "Dr. Carlos J. Finlay". La Habana, Cuba.

*Autor para la correspondencia: hfinlay32@infomed.sld.cu

Cómo citar este artículo

Belaunde Clausell A, Piloto Cruz A, Tamayo Suárez E. Perforación cardíaca asociada a implante de marcapasos. Arch Hosp Calixto García. 2019;7(3):432-8. Acceso: 00/mes/2020. Disponible en: <http://revcalixto.sld.cu/index.php/ahcg/article/view/417/362>

RESUMEN

Introducción: La perforación cardíaca tras implantación de marcapasos es una complicación infrecuente, pero potencialmente fatal. Puede ser aguda o tardía. Las manifestaciones clínicas más frecuentes guardan relación con taponamiento cardíaco, pericarditis, neumotórax, hemotórax y estimulación diafragmática.

Objetivo: Describir la evolución de un paciente con diagnóstico de perforación de la aurícula derecha y hemotórax derecho asociado al implante de marcapasos, atendido en el Hospital Militar Central "Dr. Carlos J. Finlay".

Caso Clínico: Paciente masculino, de 79 años de edad, con antecedentes patológicos personales de hipertensión arterial. Cuarenta y ocho horas antes de haber sido admitido en nuestro centro comenzó con disnea, se le diagnosticó bloqueo auriculoventricular de tercer grado y se procedió a implantar marcapasos permanente. Sin embargo, reaparece la disnea asociada a dolor en la base del hemitórax derecho. Se diagnosticó perforación de la aurícula derecha y hemotórax derecho asociado a la implantación de marcapasos. Se le realizó esternotomía convencional.

Conclusiones: La perforación cardíaca por los cables del marcapasos, así como el resto de eventos adversos a los que se puede asociar, hacen de esta una entidad grave que requiere asistencia especializada de forma inmediata.

Palabras clave: Hemotórax; marcapasos; perforación cardíaca.

ABSTRACT

Introduction: Cardiac perforation after pacemaker implantation is a rare but potentially fatal complication. It can be acute or late. The most frequent clinical manifestations are related to cardiac tamponade, pericarditis, pneumothorax, hemothorax and diaphragmatic stimulation.

Objective: To describe the evolution of a patient diagnosed with right atrial perforation and right hemothorax associated with pacemaker implantation, treated at "Dr. Carlos J. Finlay" Militar Hospital.

Clinical Case: Male patient, 79 years old, with personal pathological history of arterial hypertension. Forty-eight hours before being admitted to our center he started with dyspnea, was diagnosed with third degree atrioventricular block and proceeded to have a permanent pacemaker implanted. However, pain-associated dyspnea reappeared at the base of the right hemithorax. Right atrial puncture and right hemothorax associated with pacemaker implantation were diagnosed. Conventional sternotomy was performed.

Conclusions: Cardiac perforation by pacemaker leads, as well as the rest of adverse events to which it may be associated, make this a serious entity that requires immediate specialized assistance.

Keywords: Hemothorax; pacemaker; cardiac perforation.

INTRODUCCIÓN

La implantación de marcapasos es hoy un procedimiento frecuente. Sin embargo, como procedimiento de mínimo acceso, no escapa a presentar complicaciones, fundamentalmente durante el acto quirúrgico.

La perforación cardíaca tras implantación de marcapasos es una complicación infrecuente, pero potencialmente fatal.⁽¹⁾ Puede ser aguda o tardía, luego del mes de ejecutado este proceder.⁽²⁾ Las



manifestaciones clínicas más frecuentes guardan relación con taponamiento cardíaco, pericarditis, neumotórax, hemotórax y estimulación diafragmática.⁽³⁾

Se realiza el presente reporte de caso con el objetivo de describir la evolución de un paciente con diagnóstico de perforación de la aurícula derecha y hemotórax derecho asociado al implante de marcapasos, atendido en el Hospital Militar Central "Dr. Carlos J. Finlay".

CASO CLÍNICO

Paciente masculino, de 79 años de edad, de tez blanca, con antecedentes patológicos personales de hipertensión arterial compensada. Una semana antes del ingreso, el paciente comienza a aquejarse de disnea, que empeora con el esfuerzo físico y el decúbito, asociada al aumento de volumen de los miembros inferiores y al decaimiento. Por tal motivo, acude en busca de asistencia médica y es diagnosticado con bloqueo auriculoventricular de tercer grado, por lo cual se procede a implantar marcapasos bicameral. Es egresado al siguiente día.

A las 48 horas de la implantación del dispositivo, reaparece la disnea. Esta se acompaña de dolor torácico hacia la base del hemitórax derecho, que empeora con la inspiración y el golpe de tos. Decide visitar los servicios de Urgencia del Hospital Militar Central "Carlos J. Finlay".

Se evidenció un paciente con mucosas húmedas y pálidas, junto a la temperatura de 38°C. Presentaba edemas en miembros inferiores de fácil godet, fríos, que abarcaban desde el dorso de los pies hasta el tercio medio de ambas piernas. Se apreció: polipnea, frecuencia respiratoria 25 respiraciones por minuto, murmullo vesicular abolido en el tercio inferior del hemitórax derecho y matidez a la percusión en esa zona. Su tensión arterial era de 110/70 mmHg, frecuencia cardíaca 90 latidos por minuto (lpm), no se constató soplo ni roce pericárdico; ruidos cardíacos de buen tono y ritmo; sin ingurgitación yugular. Su abdomen era suave, no doloroso a la palpación superficial ni profunda, no masa palpable, no visceromegalia. Estaba conciente, orientado, sin trastorno de la sensibilidad, motilidad ni reflectividad.

Desde el servicio de urgencias se realizó: radiografía de tórax, que mostró derrame pleural derecho de moderada cuantía; electrocardiograma con ritmo sinusal a 90 lpm, alternando con el ritmo del marcapasos. Analítica: Hto 0,35; Leucocitos $16,9 \times 10^9/L$; neutrófilos 80 %; linfocitos 20 %. Se decidió su ingreso en sala abierta de Medicina interna con la impresión diagnóstica de neumonía bacteriana complicada asociada a los cuidados de salud.

En sala abierta se realizaron los siguientes complementarios: Hto 0,22; Leucocitosis $13,5 \times 10^9/L$; Neutrófilos 75 %; Linfocitos 25 %. Plaquetas $193 \times 10^9/L$; Velocidad de sedimentación globular 80 mm/L; TGO 106 U/L; TGP 130 U/L; GGT 66 U/L; FAL 160 U/L; Creatinina 129 $\mu\text{mol}/L$; Glucosa 5,33 mmol/L; Bilirrubina total 7,01 mmol/L, Proteínas totales 46,7 mmol/L, albúmina 35 mmol/L; Colesterol 3,48 mmol/L, triacilglicéridos 1,98 mmol/L.



Lámina periférica: hipocromía XX, crenocitos, leucocitos adecuados, plaquetas adecuadas. Conteo de reticulocitos: 24×10^{-3} .

Ecocardiograma: válvulas normales, cavidades de tamaño y grosor normal. Función sistólica global y segmentaria conservada. Curva de flujo pulmonar tipo 1. Insuficiencia tricuspídea ligera. Vena cava inferior no dilatada que colapsa menos del 50 %. Cable del marcapasos que se proyecta a VI. No derrame pericárdico. Derrame pleural derecho.

Toracentesis: se extrajeron de la cavidad pleural 1 000 mL de líquido hemático, con Hto 0,20.

Radiografía de tórax: Derrame pleural de moderada cuantía. Se observó punta del electrodo del marcapasos extendido más allá de la silueta cardíaca. (Figura 1)

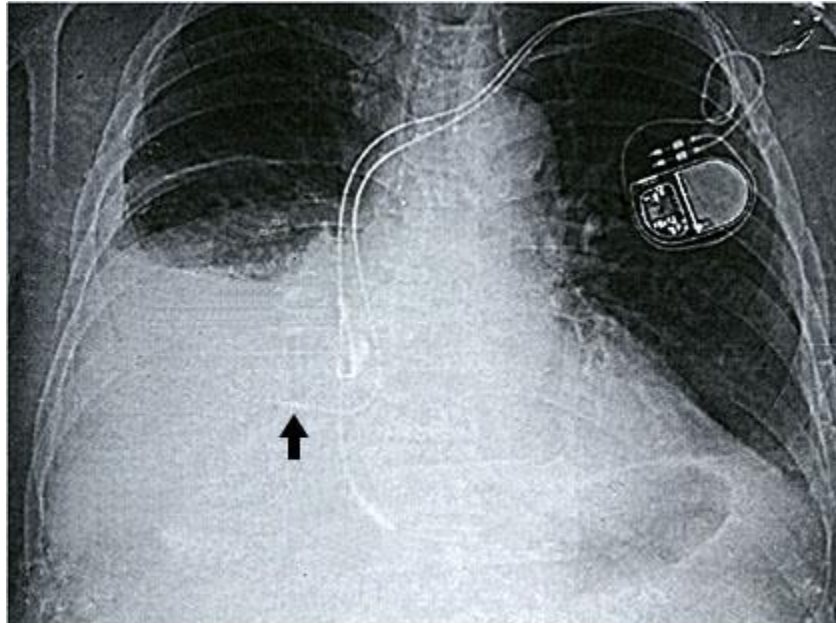


Fig. 1. Radiografía de tórax. Obsérvese señalada por la flecha la punta del electrodo.

Tomografía simple de tórax: Cortes a 5 mm. Presencia de colección pleural de moderada cuantía en el hemitórax derecho, con colapso de los segmentos basales pulmonares, así como líquido cisural. Presencia de extremo distal de electrodo del marcapasos dispuesto fuera del contorno cardíaco. Pequeña colección pericárdica. (Figura 2)

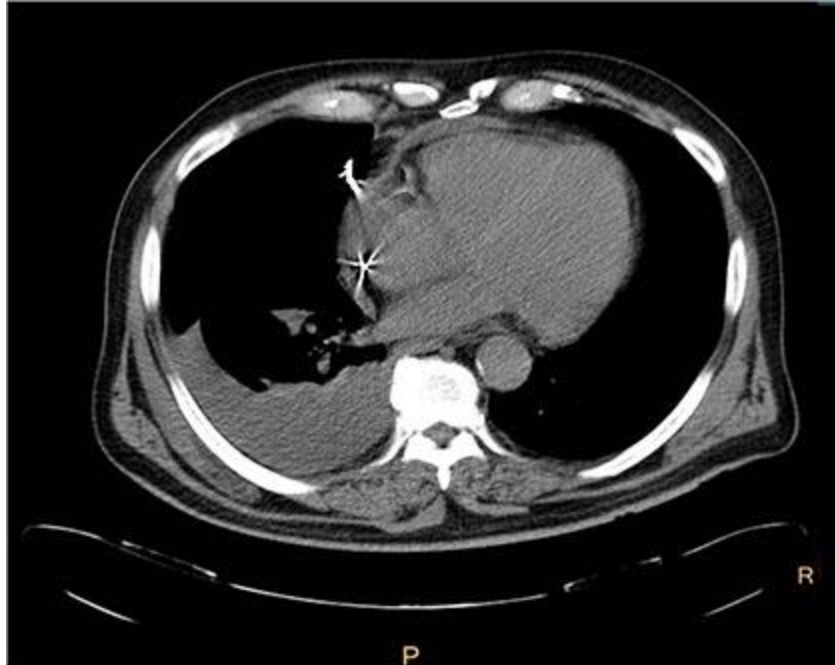


Fig. 2. Tomografía computarizada de tórax en corte axial, en la que se observa perforación cardíaca por el electrodo.

Ante esta evidencia, se decidió su traslado a la sala de Cuidados intensivos. Se intervino de manera urgente mediante esternotomía convencional y se confirmó la salida del marcapasos a través de la aurícula derecha.

COMENTARIOS

Desde hace varios años, la implantación de marcapasos se ha convertido en un procedimiento sencillo, seguro y con un bajo índice de complicaciones. Es considerado un procedimiento de mínimo acceso, al ser factible en muchas ocasiones, el regreso del paciente a su hogar el mismo día del proceder.

El implante de estos dispositivos se rige por protocolos estrictos y técnicas que buscan disminuir complicaciones, pues tiene como principio el de alojar a nivel auricular y/o ventricular electrodos según la enfermedad.

La perforación por el cable electrodo es una condición relativamente rara (0,3 - 1 %) del implante de marcapasos. La perforación generalmente ocurre 24 horas después del implante, de forma más común con cables electrodos de fijación activa.⁽⁴⁾

La perforación se ha presentado con mayor frecuencia a nivel auricular, encontrando reportes de hasta el 15 % en aurícula y del 6 % en ventrículo. Otras complicaciones asociadas a estos dispositivos pueden ser: neumotórax (1,5 %), desplazamiento del dispositivo (2,4 %), pericarditis (5 %), taponamiento

cardíaco (0,2 %) y hemotórax (0,08 %), e incluso se ha reportado rotura de músculos papilares con disfunción valvular.^(5,6,7,8)

Los síntomas y signos más orientadores en el diagnóstico de perforación cardíaca posterior al implante de marcapasos son: dolor en el pecho, disnea, hipotensión, síncope, error de captura o ganancia, choques inapropiados del dispositivo, estimulación del diafragma, dolor abdominal, derrame pericárdico y taponamiento cardíaco.⁽⁹⁾

Los factores de riesgo más importantes son: uso de marcapasos temporal, electrodo con punta helicoidal y uso de esteroides.⁽¹⁰⁾

El diagnóstico requiere un alto grado de sospecha, apoyado en técnicas de imagen: radiografía de tórax, fluoroscopia, ecocardiografía y tomografía computarizada.

La perforación cardíaca producida por los cables del marcapasos, así como el resto de eventos adversos a los que se puede asociar, hacen de esta una entidad grave que requiere asistencia especializada de forma inmediata.

REFERENCIAS

1. Ellenbogen KA, Wood MA, Shepard RK. Delayed complications following pacemaker implantation. *Pacing Clin Electrophysiol.* 2002;25(8):1155-8. Access: 21/10/2019. Available from: <https://www.ncbi.nlm.nih.gov/pubmed/12358163>
2. Ortega Zhindon DB, López Echevarría WE, Ramírez Castañeda S. Perforación de ventrículo derecho por cable de marcapaso temporal. *Cir Card Mex.* 2019;4(1):16-8. Acceso: 05/11/2019. Disponible en: https://www.researchgate.net/profile/Diego_Ortega_Zhindon/publication/329641807_Perforacion_de_ventriculo_derecho_por_cable_de_marcapaso_temporal/links/5c13202b92851c39ebeb7131/Perforacion-de-ventriculo-derecho-por-cable-de-marcapaso-temporal.pdf
3. Charco Roca LM, Martín Fuentes A, Gambarutta Malfatti C, Cuesta Montero P. Rehabilitación. 2019;53(2):116-20. Acceso: 05/11/2019. Disponible en: <https://www.sciencedirect.com/science/article/abs/pii/S0048712019300118>
4. Hirschl DA, Jain VR, Spindola-Franco H, Gross JN, Haramati LB. Prevalence and characterization of asymptomatic pacemaker and ICD lead perforation on CT. *Pacing Clin Electrophysiol.* 2007;30(1):28-32. Access: 24/10/2019. Available from: <https://www.ncbi.nlm.nih.gov/pubmed/17241311>
5. Souhayla SK, Sierra Quiroga JL, García Carro J, Darío Nazar B, Fernández González AL, Duran Muñoz D. Dos casos infrecuentes de perforación ventricular por electrodo de marcapasos endocavitario sin



desarrollo de taponamiento cardíaco. *Cirugía Cardiovascular*. 2018;25(3):166-9. Acceso: 05/11/2019. Disponible en: <https://www.sciencedirect.com/science/article/pii/S1134009618300184>

6. Habib Mantilla J, Andres Falla R, Carlos Arias. Perforación cardíaca posterior al implante de marcapasos: reporte de caso y revisión de la literatura. *Cirugía Cardiovascular*. 2018;25(3):148-52. Acceso: 05/11/2019. Disponible en: <https://www.sciencedirect.com/science/article/pii/S1134009617302176>

7. Sivakumaran S, Irwin ME, Gulamhusein SS, Senaratne MP. Postpacemaker implant pericarditis: Incidence and outcomes with active-fixation leads. *Pacing Clin Electrophysiol*. 2002;25(5):833-37. Acceso: 24/10/2019. Available from: <https://www.ncbi.nlm.nih.gov/pubmed/12049377>

8. Andreas M, Gremmel F, Habertheuer A, Rath C, Oeser C, Khazen C, et al. Case report: Pacemaker lead perforation of a papillary muscle inducing severe tricuspid regurgitation. *J Cardiothorac Surg*. 2015;10:39. Access: 30/10/2019. Available from: <https://www.ncbi.nlm.nih.gov/pubmed/25888033>

9. López Días JA, Cordero Soriano JJ, Albarán Núñez. Doctor me tiembla el hombro: Síndrome de Twiddler en pacientes con marcapasos bicamaral. *Emergencias*. 2019;31(2):[aprox. 4 p.]. Acceso: 05/11/2019. Disponible en: <http://emergenciasojs.gruposaned.com/index.php/emergencias/article/view/1378>

10. Mahapatra S, Bybee KA, Bunch TJ, Espinosa RE, Sinak LJ, McGoon MD, et al. Incidence and predictors of cardiac perforation after permanent pacemaker placement. *Heart Rhythm*. 2005;2(9):907-11. Access: 30/10/2019. Available from: <https://www.sciencedirect.com/science/article/abs/pii/S1547527105017613>

Conflicto de interés

Los autores no declaran conflictos de intereses.

Recibido: 11/11/2019.

Aceptado: 20/12/2019.

